



Dreimal wöchentliche Zahnreinigung hilft Paradontal-Erkrankungen vorbeugen. Dieser Saluki ist sich die Prozedur gewöhnt und hält brav still.

Auf den Zahn gefühlt

Es ist erstaunlich, dass ein so kleines Organ wie das Gebiss einen so hohen Stellenwert besitzt, dass sich in der Humanmedizin eine ganze Berufsgruppe darum kümmert. Auch bei Hundebesitzern hat sich das Bewusstsein für die Gesunderhaltung der Zähne ihres Vierbeiners in den letzten Jahren verändert: Heute sind rund fünf Prozent aller Besuche beim Kleintierarzt durch Zahnprobleme begründet.

■ Dr. med. vet. ECVS Daniel Koch

Das erste Mal wird die aufmerksame Züchterin die durchbrechenden Milchzähne des Hundes im Alter zwischen drei und sechs Wochen bemerken. Schon zu diesem frühen Zeitpunkt zeigt sich, ob Unter- und Oberkiefer in der richtigen Stellung zueinander stehen. Normalerweise sind die Schneidezähne (Incisivi) des Oberkiefers vor denjenigen des Unterkiefers und der Eckzahn (Caninus) des Oberkiefers hinter demjenigen des Unterkiefers zu finden. Bestehen massive Missverhältnisse, muss von einer skelettalen Fehlstellung (Malokklusion) gesprochen werden. Diese wird sich auch beim Wechsel der Milchzähne zu den bleibenden Zähnen nicht ändern. Was man wissen muss: Ein Unterkieferbiss stört wenig. Er gehört bei einzelnen Rassen, wie zum Beispiel dem Boxer, sogar

zum Rassestandard. Der Oberkieferbiss hingegen kann zu Kauschwierigkeiten führen, da sich die Unterkieferzähne in den harten Gaumen bohren und Schmerzen verursachen (Abbildung 1). Die restli-

Korrekturen aus rein kosmetischen Gründen sind ganz klar abzulehnen

chen Zähne und insbesondere die Backenzähne werden sich aber wegen des im jugendlichen Alter noch weichen Kieferknochens so arrangieren, dass die Oberkieferzähne diejenigen des Unterkiefers umfassen. Eine Behandlung der skelettalen Fehlstellung ist nur angezeigt, wenn

der Hund Kauschwierigkeiten hat. Meistens muss dabei bereits der Unterkiefermilchzahn gezogen werden. Bleibende Zähne können abgeschliffen oder mit Spangen in wenig störende Positionen gezogen werden. Korrekturen aus kosmetischen Gründen sind abzulehnen, da diese Art der Fehlstellung hoch vererblich ist. Zumindest sollte ein Eintrag über die Therapie in den Stammbaum erfolgen. Schneide-, Eck- und vordere Backenzähne (Prämolaren) wechseln im Alter von vier bis sechs Monaten. Die hinteren Backenzähne (Molaren) und der erste Prämolare haben nur eine Generation und treten zwischen dem vierten und siebten Monat hervor. Hunde mit kurzem Gesichtsschädel haben meist zu wenig Platz für alle Prämolaren und kommen nicht auf die Gesamtzahl von 42 Zähnen.

Die folgenschwersten Zahnwechsel-Probleme sind beim Unterkiefer Eckzahn zu beobachten. Es kann vorkommen, dass der bleibende Zahn nicht genau hinter dem Milchzahn wächst, deswegen dessen Wurzel nicht lockern kann und auf der Kieferinnenseite durchbrechen muss. Der Milchzahn kann dadurch nicht ausfallen und versperrt dem bleibenden Zahn den Weg in die korrekte Position. Eng stehende Eckzähne stossen dann in den Oberkiefergaumen, verursachen Schmerzen und sogar Löcher und können das Wachstum des Unterkiefers erheblich bremsen (Abbildung 2). Im Gegensatz zu den skelettalen Fehlstellungen ist eine Vererblichkeit nicht eindeutig nachgewiesen. Was tun? Als erste Massnahme sollte der Milchzahn sofort gezogen werden. Der bleibenden Zahn wird dann bei noch wachsenden Hunden von alleine oder mittels wiederholtem Daumendruck in seine vorgesehene Position wandern. Bei massiver Fehlstellung oder bei zu spätem Eingreifen können nur noch Dehnschrauben, Aufbiss-Schienen oder Zahnextraktionen helfen. Der Aufwand steigt dann in demjenigen Masse, wie die Prognose sinkt. Bei Autounfällen oder beim Spielen mit Steinen können die Zähne abbrechen. Eine oberflächliche Schmelz- oder Zahnbeinfraktur ist manchmal schmerzhaft, aber kein Notfall. Anders sieht es aus, wenn die

Was tun bei Fehlstellungen und Zahnerkrankungen?

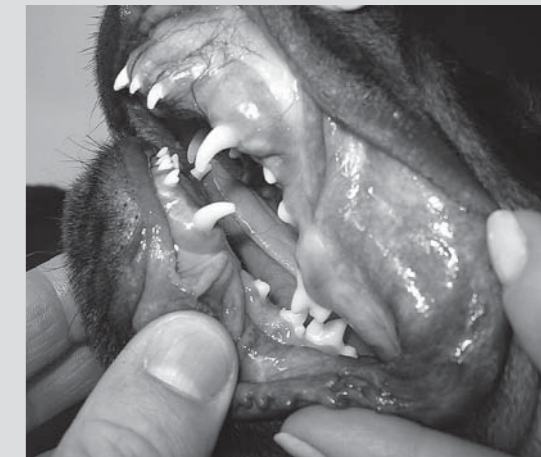

Abbildung 1: Oberkieferbiss bei einem jungen Rottweiler. Die Eckzähne stehen nicht korrekt. Es handelt sich um eine vererbte Fehlstellung.

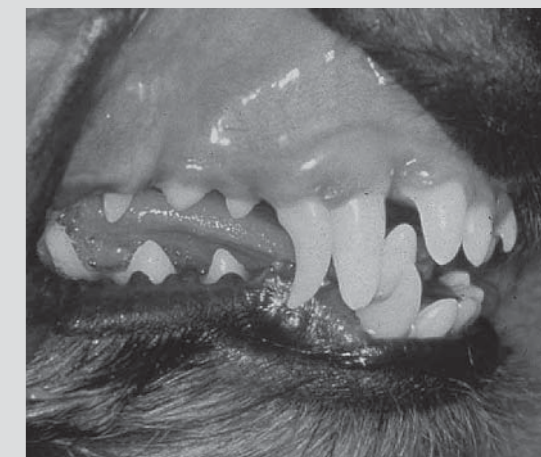

Abbildung 2: Stellungsfehler bei den Eckzähnen durch verbleibende Milchzähne. Der Eckzahn des Oberkiefers wird nach vorne, der Eckzahn des Unterkiefers nach innen gedrückt. Die Milchzähne sollten in diesem Fall gezogen werden.

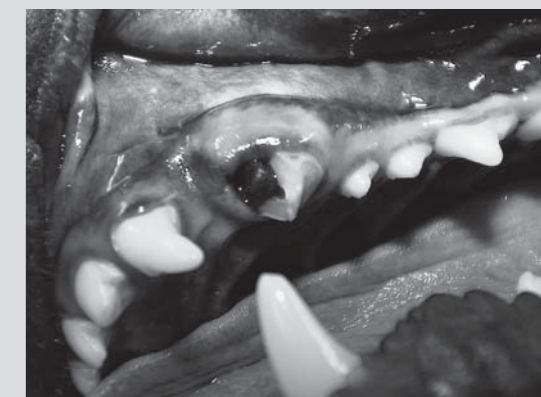

Abbildung 3: Ein abgebrochener Eckzahn mit Eröffnung der Wurzelhöhle. Eine spezielle Behandlung wird hier notwendig.

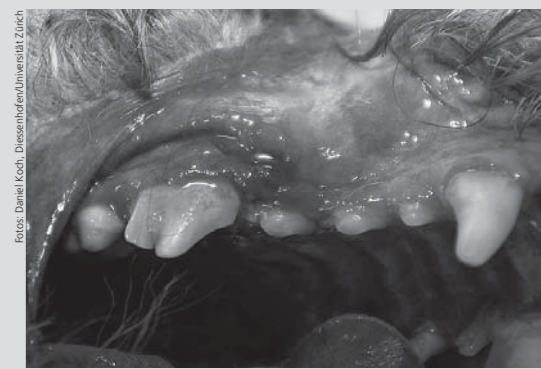


Abbildung 4: Zahnstein und Zahnfleischentzündung bei einem Pudel. Die Schmerzen und der Gestank aus dem Maul sind durch die Entzündung verursacht. Die Zähne bedürfen dringend einer gründlichen Reinigung.

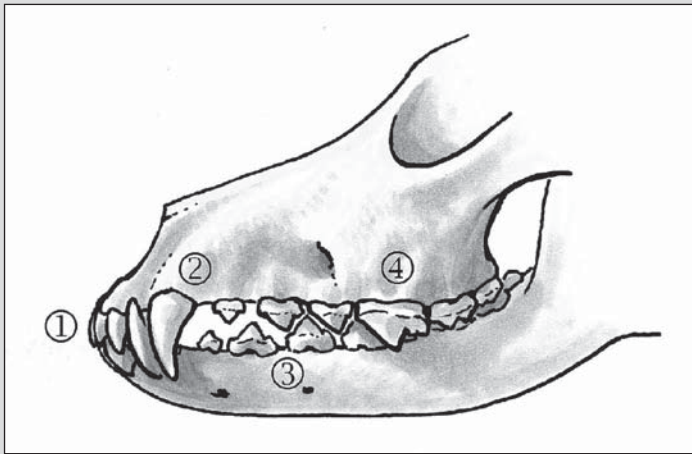
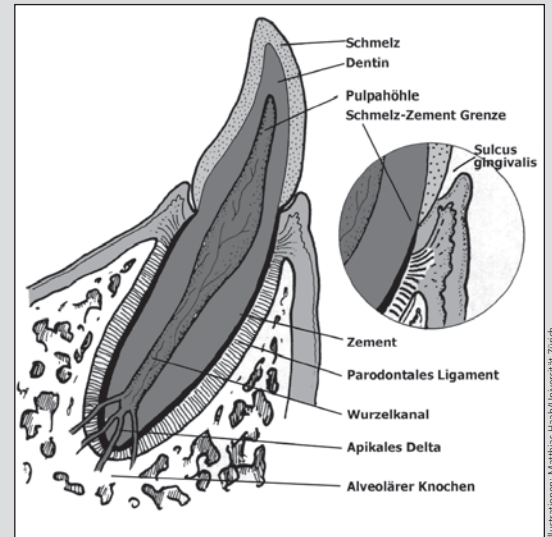


Abbildung 5: Normaler Kieferschluss beim Hund. (1) Scherengebiss, (2) Position der Canini, (3) Abfolge der Backenzähne, (4) Umfassen des Oberkiefers (Bild oben).
Abbildung 6: Anatomie eines Zahnes (Bild rechts).



Illustrationen: Mathias Haas/Universität Zürich

Anatomie und korrekte Stellung des Hundegebisses

Hunde werden ohne Zähne geboren. Zwischen vier und sechs Wochen brechen die Milchzähne durch, zwischen drei und sieben Monaten die bleibenden Zähne. Dabei stösst der bleibende Zahn vom Kieferknochen her auf den Milchzahn, löst seine Wurzel auf und bricht durch. Das Milchgebiss hat 28 Zähne, das bleibende Gebiss 42. Die Zähne werden der Reihe nach Incisivi (Schneidezähne), Canini (Eckzähne), Prämolaren (vordere Backenzähne) und Molaren (hintere Backenzähne, nur eine Generation) genannt. Die Backenzähne haben eine bis drei Wurzeln. Den korrekten Kieferschluss erkennt man am so genannten Scherengebiss (Oberkieferincisivi vor den Unterkieferincisivi; Oberkiefercaninus hinter dem Unterkiefercaninus), der korrekten

Abfolge der Praemolaren und Molaren sowie der Umfassung der Unterkieferreihe durch die Zähne der Oberkieferreihe (Abbildung 5). Die Länge der Kieferknochen ist hoch vererblich. Der Zahn ist aufgebaut aus dem Dentin (Zahnbein), welches aus der Pulpa (Wurzelhöhle, Zahnnerve) ernährt wird. Das Dentin ist bei der Krone von Schmelz überzogen. Im Wurzelbereich bedeckt Zement das Dentin. Der Zahn wird vom parodontalen Ligament in der Alveole (Kieferknochen) gehalten. Die Gingiva (Zahnfleisch) deckt den Knochen und den heiklen Übergang am Zahnhals von Wurzel zu Krone. Die kleine Zahnfleischtasche (Sulcus gingivalis) ist normal und sollte nicht tiefer als zwei Millimeter sein (Abbildung 6).

Wurzelhöhle (Pulpa) eröffnet wird: Sie enthält nämlich das für das Wachstum des Zahnes notwendige Versorgungssystem und die Zahnbein bildenden Zellen. Eine Eröffnung der Pulpa erkennt man an der Blutung aus dem Zahn (Abbildung 3). Vorausgesetzt, man möchte den Zahn erhalten, sollte in Abhängigkeit vom Alter des Hundes eine korrekte Behandlung bei einem tierärztlichen Zahnspezialisten erfolgen. Bei Hunden unter zwei Jahren ist das Zahnwachstum noch nicht abgeschlossen, weswegen die Pulpa erhalten werden sollte. Antibiotika und eine so genannte Vitalamputation der Wurzelhöhle innert drei Tagen (Abtragen der obersten Schicht der Pulpa, Zwischenschicht, Überkappung des Kronenstumpfes) retten den Zahn. Bei älteren Hunden eilt die Therapie nicht so

Röntgenbild anzufertigen. Denn: Innerhalb von wenigen Wochen wird die knöcherne Zahnlücke aufgefüllt und eine Ursachenforschung schwierig. Unliebsame Diskussionen über Zahnausfall oder Nichtanlage des Zahnes lassen sich so vermeiden. Die weitaus häufigsten Besuche beim Tierarzt betreffen aber die Parodontalerkrankungen. Genau gleich wie beim Menschen entwickeln sich aus dem Zahnbelag (Plaque; bestehend aus Futterresten, Bakterien, Zellen und anderem) innert weniger Tage Zahnstein und Entzündungen des Zahnhalteapparates (Abbildung 4). Zahnstein ist eine Mineralisation von Plaque mit Bestandteilen des Speichels. Deswegen findet man Zahnstein häufig dort, wo Speichelgänge in die Maulhöhle münden (Aussenseite der Oberkiefermolaren, Innenseite der Unterkiefer-Schneidezähne) sowie dort, wo der Selbstreinigungsprozess des Hundes nicht richtig arbeiten kann (in den Zahnfleischtaschen, bei fehlstehenden Zähnen). Während Zahnstein alleine nicht viele negative Konsequenzen hat, arbeiten sich die Bakterien in die unmittelbare Umgebung des Zahnes (Parodontium) vor und zerstören so langsam den Zahnhalteapparat, welcher aus Zahnfleisch, Zahnaufhängvorrichtung und Kieferknochen besteht. Zu sehen sind dabei leicht blutendes und sich zurückbildendes Zahnfleisch, freige-

legte Zahnhäule mit Zahnsteinbelägen, wackelnde und schliesslich ausfallende Zähne. Aus dem Maul stinkt es entspre-

Zahnstein sollte fachgerecht entfernt werden

chend. Es ist klar, dass die Hunde Schmerzen haben und weiches Futter bevorzugen. Mit Zahnstein befallene Zähne und entzündete Kiefer gehören in die Hände eines Tierarztes, der mit einer professionellen Gebissreinigung und nötigenfalls Zahnextraktionen den Prozess des Zerfalls des Zahnhalteapparates unterbrechen kann. Die sinnvolle Weiterbehandlung ist gleichbedeutend mit Vorbeugung. Gut strukturierte Futter mit kaufördernden Inhaltsstoffen und Oberflächen reinigen die Zähne und streifen Plaque ab. Mindestens dreimal pro Woche Zähneputzen hat einen noch bessern Effekt: Die Hunde haben schliesslich eine gute Zahnhygiene verdient. ■

Zur Person: Daniel Koch ist Tierarzt mit europäischem Diplom in Chirurgie (ECVS) und hat sich neben der Orthopädie auf die Zahngesundheit bei Hunden spezialisiert. Er führt in Diessenhofen TG gemeinsam mit Martin Bass eine Überweisungspraxis für Kleintiere.

Häufigster Grund für Arzt-Besuch: Parodontose

sehr, weil die Wurzel entfernt und mit Füllmasse ersetzt wird. In allen Fällen versucht der Tierarzt einen Teil der Krone zu rekonstruieren, so dass die Funktion des Gebisses nicht leidet. Bei einem Zahnverlust nach einem Unfall ist sofort ein tierärztlicher Bericht und ein